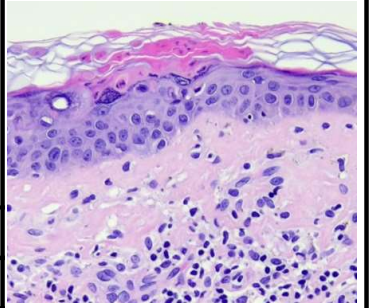


日期	時間	活動	Case of the week
2/12 週一			72-year-old male with multiple annular keratotic papules on extremities for years. 
2/13 週二		※ 農曆春節連假值班主治醫師查房	
2/14 週三			
2/15 週四	08:00-08:30	※ 臨床案例討論會 R1 張藝瀚 (3F門診討論室) 【全科人員】 1. JAK inhibitor in alopecia areata: flare-up after dose tapering / VS 楊朝鈞 2. Recurrent furunculosis in a child: suspect congenital neutropenia syndrome / VS 杜威廷	
	08:30-09:00	※ 出院案例討論會 R1 侯秉宸 (3F門診討論室) 【全科人員】	
2/16 週五	08:00-09:00	※ 住院醫師讀書會: Fitzpatrick 9e Ch. 47 R1 侯秉宸 (3F門診討論室) 【住院醫師】	
2/17 週六			Answer for last week: scleredema
2/18 週日		※ 值班主治醫師查房	