
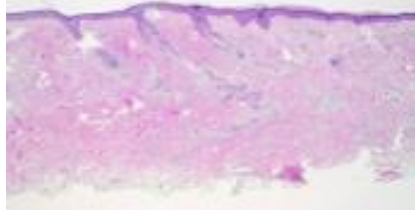
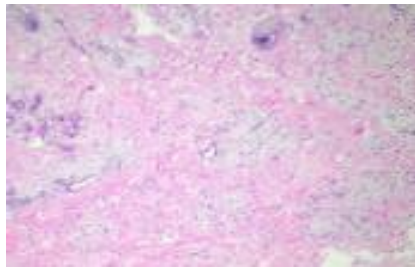
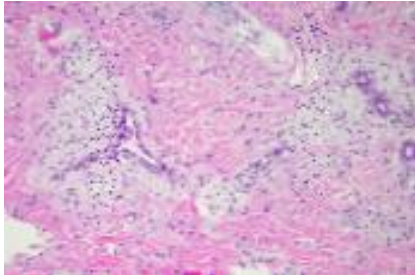


週	日期	時間	活動	Case of the week
一	3月11日	08:30-09:00	※ 小科會 (3F門診討論室) 【VS 楊朝鈞及住院醫師】	<p>This is a 69-year-old female with underlying disease of vitiligo. She presented to our OPD with one yellowish plaque at left upper eyelid for years.</p>    
二	3月12日	08:00-08:30	※ 全科團體照 (門診大樓一樓大廳) 【全科人員】	
		08:30-09:00	※ 臨床病例討論會 R1 侯秉宸 (3F門診討論室) 【全科人員】 Rituximab in bullous pemphigoid: Does low dose rituximab also help? /VS 李玉雲	
三	3月13日	08:00-09:00	※ 住診教學 VS 趙曉秋 (11B討論室) 【Clerks, PGYs, Rs】	
		13:00-15:00	※ 臨床病理討論會 (括弧內為討論重點) R2 賴奕慈 /VS 李玉雲 (3F門診討論室) 【全科人員】	
			1. Skin, face, left, excision: Pilomatrixoma. (The clinicopathology review of bullous pilomatrixoma) /VS 杜威廷	
			2. Skin, buttock, right, biopsy: Lichenoid vacuolar interface dermatitis. (The clinicopathology review of eruptive lichen planus) /VS 趙曉秋	
			3. Skin, thigh, left; biopsy: Compatible with deficiency dermatosis. (The clinicopathology review of deficiency syndrome and necrolytic migratory erythema (NME)) /VS 杜威廷	
			4. Skin, chest, right; biopsy: Vascular malformation. (The clinicopathology review of blue berry muffin syndrome) /VS 朱家葆	
5. Skin, right palm, biopsy: Spongiotic dermatitis with focal epidermotropism. (The clinicopathology review of dyshidrotic mycosis fungoides) /VS 楊朝鈞				
6. Skin, right perineum, excision: Lobular capillary hemangioma. (The clinicopathology review of intravascular pyogenic granuloma) /VS 趙曉秋				
15:30-16:30	※ 外賓演講 成大皮膚部的legacy VS 許明隆 (3F門診討論室) 【全科人員】			
17:30-18:30	※ 科會 (線上會議) 【主治醫師及總醫師】			
四	3月14日	08:00-08:30	※ 皮外討論會 R1 張藝瀚 (3F門診討論室) 【全科人員】 A Triple Combination Therapy Using 2-mm Biopsy Punch for the Treatment of Multifocal Keloids. (<i>Dermatol Surg.</i> 2024 Jan 1;50(1):41-46.) /VS 何英右	
		08:30-09:00	※ 期刊討論會 R1 侯秉宸 (3F門診討論室) 【全科人員】 Single-cell sequencing reveals Hippo signaling as a driver of fibrosis in hidradenitis suppurativa (<i>J Clin Invest.</i> 2024 Feb 1;134(3):e169225.) /VS 朱家葆	
五	3月15日	08:00-09:00	※ 住院醫師讀書會: Fitzpatrick 9e Ch.52,53 R2 賴奕慈 (3F門診討論室) 【Rs】	
六	3月16日			
日	3月17日		※ 值班主治醫師查房 ※ Answers of the last week's case: pustular psoriasis	