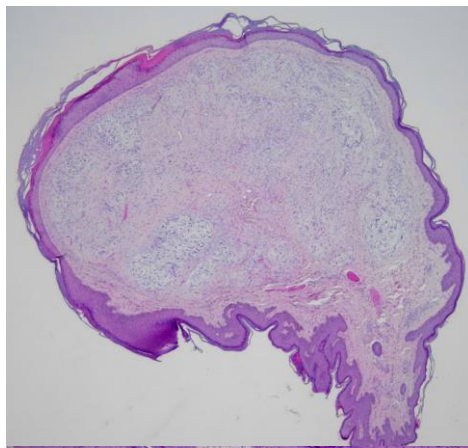
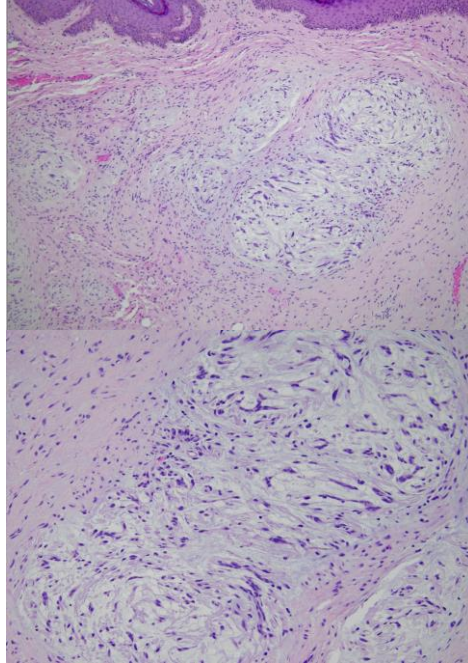


週	日期	時間	活動	Case of the week
一	12/02	12:00-13:00	※ 皮膚癌症團隊會議 (3F門診討論室)	<p>A 20-year-old female presented with a 0.5 cm flesh color, asymptomatic, pedunculated papule on back for 2 years.</p>  
二	12/03	08:00-08:30	※ 臨床病例討論會 R1 鄭宇宸 (3F門診討論室) 【全科人員】	
			1. An unsolved case with generalized itchy hyperpigmented macules and recurrent scattered vesicles /VS 許釗凱	
		08:30-09:00	※ 出院討論會 R1 (3F門診討論室) 【全科人員】	
三	12/04	08:00-09:00	※ 住診教學 VS 趙曉秋 (11B會議室) 【Clerks, PGYs, Rs】	
		13:00-15:00	※ 臨床病理討論會 (括弧內為討論重點) R2 張藝瀚 / VS 李玉雲 (3F門診討論室) 【全科人員】	
			1. Skin, arm, right; biopsy with direct immunofluorescence: Vacuolar interface dermatitis. (The clinicopathology review of cutaneous lupus erythematosus vs dermatomyositis.) /VS 劉威廷	
			2. Skin, leg, left; biopsy: Perivascular dermatitis with basal hyperpigmentation. (The clinicopathology review of syphilis.) /VS 李玉雲	
			3. Skin, neck, left; biopsy: Perivascular dermatitis. (The clinicopathology review of urticarial vasculitis and angioedema.) /VS 許釗凱	
			4. Skin, dorsal hand, left, excision: Blue nevus. (The clinicopathology review of blue nevus vs deep penetrating nevus.) /R4 葉芮苙	
5. Skin, arm, right, biopsy: Vacuolar interface dermatitis with necrotic keratinocytes. (The clinicopathology review of fixed drug eruption and the pathomechanism.) /VS 何英右				
		15:15-15:45	※ PicoRe銳皮秒 機台使用說明 (3F門診討論室) 【全科人員】	
四	12/05	08:00-08:10	※ 專科護理師衛教：單純皰疹 (3F門診討論室) 【全科人員】 NP 王愛怡/ R1李孟矜	
		08:10-08:30	※ 皮膚外科期刊閱讀：Early postoperative water exposure does not increase complications in cutaneous surgeries: A randomized, investigator-blinded, controlled trial (J Am Acad Dermatol. 2024 Nov;91(5):896-903.) (3F門診討論室) 【全科人員】 R2 侯秉宸/ VS 何英右	
		08:30-09:00	※ 出國交換心得分享 R3 賴奕慈 (3F門診討論室) 【全科人員】	
五	12/06	08:00-09:00	※ 住院醫師讀書會：Fitzpatrick 9e Ch. 123, 124 (3F門診討論室) 【Rs】 R4 王瀚棠	
六	12/07		※ 值班主治醫師查房	
日	12/08			Answer for last week: bowenoid papulosis