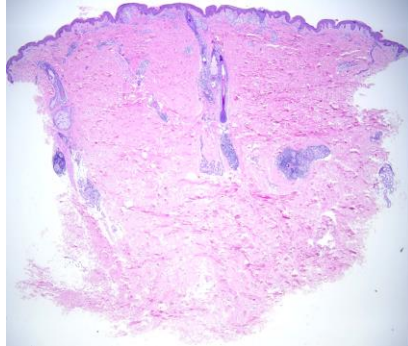
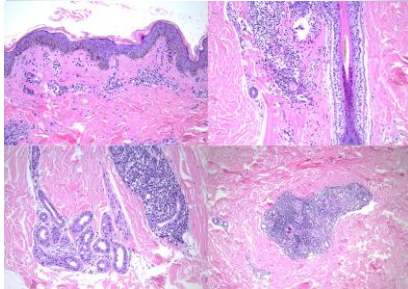
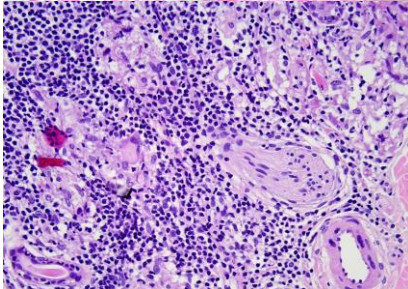


週	日期	時間	活動	Case of the week
一	01/06	08:30-09:00	※ 小科會 【VS 楊朝鈞、Rs】	  
		12:00-13:00	※ 皮膚癌症團隊會議 (3F門診討論室)	
二	01/07	08:00-08:30	※ 臨床病例討論會 (3F門診討論室)【全科人員】 Clinical update : Treatment for recalcitrant lupus erythematosus / VS 劉威廷 Alopecia areata in a myasthenia gravis patient / R3 曾怡倫	
		08:30-09:00	※ 恩慈計畫 : OPZELURA® (ruxolitinib) 白斑新藥介紹 (3F門診討論室)【全科人員】 R3 賴奕慈/VS 楊朝鈞	
三	01/08	08:00-09:00	※ 住診教學 VS 廖怡貞 (3F門診討論室)【Clerks, PGYs, Rs】	
		13:00-15:00	※ 臨床病理討論會 (括弧內為討論重點) R2 侯秉宸 / VS 李玉雲 (3F門診討論室)【全科人員】	
			1. Skin, scrotum, left; excision: Extramammary Paget disease with carcinoma-in-situ-like lesion /VS 何英右 (The clinicopathology review of atypical/malignant hidradenoma.)	
			2. Skin, scrotal and penile shaft, left, excision: Extramammary Paget's disease. (The clinicopathology review of hypopigmented extramammary Paget disease.) /VS 王德華	
			3. Skin, palm, left, biopsy: Syphilis, secondary /VS 王德華 (The clinicopathology review of rupioid syphilis.)	
			4. Skin, back, right; excision: Melanoma arising in giant congenital nevus /VS 趙曉秋 (The clinicopathology review of melanoma arising from congenital melanocytic nevus.)	
5. Skin, right thumb, excision: Compatible with acantholytic dyskeratotic acanthoma. /VS 李玉雲 (The clinicopathology review of acantholytic dyskeratotic acanthoma and differential diagnosis of acantholytic dyskeratosis.)				
6. Soft tissue, leg, right, punch biopsy: Granulomatous inflammation /VS 趙曉秋 (The clinicopathology review of sarcoidosis.)				
15:10-16:00	※ 廠商演講 /奇美醫院 鄭百珊醫師 介紹異位性皮膚炎新藥 Ebglyss (lebrikizumab-lbkz) injection (Lily 禮來)			
17:30-18:30	※ 科會 (線上)【VS、CR】			
四	01/09	08:00-08:30	※ 期刊討論會 / VS 杜威廷 (3F門診討論室)【全科人員】 Multiple Onychopapillomas and BAP1 Tumor Predisposition Syndrome (JAMA Dermatol . 2024 Aug 1;160(8):838-845) R3 賴奕慈	
		08:30-09:00	※ 出院病例討論會 R1 鄭宇宸 (3F門診討論室)	
五	01/10	08:00-09:00	※ 住院醫師讀書會: Fitzpatrick 9e Ch. 132 R1 李孟羚 (3F門診討論室)【Rs】	
六	01/11			
日	01/12		※ 值班主治醫師查房	

Answer for last week : epithelioid hemangioma